# CT Features of Peripheral Pulmonary Carcinoid Tumors

Quinn Colin Meisinger[1]
Jeffrey S. Klein[1]
Kelly J. Butnor[2]
George Gentchos[1]
Bruce J. Leavitt[3]

AJR:197, November 2011

**OBJECTIVE.** Pulmonary carcinoid tumors are low-grade malignant neoplasms thought to arise primarily within the central airways in 85% of cases. The CT features of pulmonary carcinoid tumors that arise as solitary pulmonary nodules (SPNs) have not been well elucidated. We reviewed our experience with primary pulmonary carcinoid tumors to determine the distribution of lesions within the lung at diagnosis and to identify CT features that might aid in distinguishing these neoplasms from benign pulmonary nodules.

# Material e Métodos

- 40 doentes com diagnóstico de t. carcinóide (1996-2010)
- 28 doentes com TC
- Média de idades: 52 A (14-83)
- Sexo feminino: 23 (82%)
- 24 (86%) t. carcinóides típicos e 4 atípicos
- Diagnóstico por BTT em 50%; lobectomia em 39% e biópsia tansbrônquica em 11%
- Imagens avaliadas por 2 radiologistas séniores

# Material e Métodos

- Caraterísticas da lesão avaliadas em TC
  - Localização
  - Ordem de brônquio envolvido
  - Dimensão
  - Contorno
  - Densidade
  - Realce após civ
  - Presença de atelectasia, hipertransparência ou bronquiectasia periférica

**TABLE 1: Patient Characteristics and Pathologic Data**

| Patient No. | Age (y) | Sex | Diagnosis | Method of Diagnosis | Anatomic Location | Symptom |
|---|---|---|---|---|---|---|
| 1 | 58 | F | Carcinoid | Lobectomy | RLL | Recurrent pneumonia |
| 2 | 83 | F | Atypical | CT-guided FNA | LLL | None |
| 3 | 50 | F | Carcinoid | CT-guided FNA | RML | None |
| 4 | 78 | F | Carcinoid | CT-guided FNA | LUL | None |
| 5 | 35 | F | Carcinoid | Lobectomy | LUL | Hemoptysis |
| 6 | 37 | M | Carcinoid | Lobectomy | RML | Cough |
| 7 | 31 | F | Carcinoid | Transbronchial FNA | Left main bronchus | Hemoptysis |
| 8 | 58 | F | Atypical | CT-guided FNA | RML | None |
| 9 | 51 | F | Carcinoid | Transbronchial FNA | LUL, LLL | Wheezing |
| 10 | 49 | F | Carcinoid | Transbronchial FNA | Left main bronchus | Wheezing |
| 11 | 35 | M | Carcinoid | CT-guided FNA | Left lingula (LUL) | Cough |
| 12 | 67 | F | Carcinoid | CT-guided FNA | RLL | None |
| 13 | 55 | F | Carcinoid | CT-guided FNA | RLL | None |
| 14 | 28 | M | Carcinoid | Lobectomy | RLL | Cough |
| 15 | 43 | F | Carcinoid | Lobectomy | RLL | Cough |
| 16 | 61 | F | Carcinoid | CT-guided FNA | LLL | None |
| 17 | 56 | F | Carcinoid | CT-guided FNA | RML | None |
| 18 | 72 | F | Carcinoid | Lobectomy | RLL | None |
| 19 | 78 | F | Carcinoid | CT-guided FNA | RML | Cushing disease |
| 20 | 74 | F | Carcinoid | Lobectomy | LLL | Chest pain |
| 21 | 54 | F | Atypical | CT-guided FNA | RUL | None |
| 22 | 53 | M | Carcinoid | Lobectomy | LLL | None |
| 23 | 35 | M | Atypical | Lobectomy | Left main bronchus | Unknown |
| 24 | 14 | F | Carcinoid | Lobectomy | LUL | Recurrent pneumonia |
| 25 | 34 | F | Carcinoid | Lobectomy | LLL | Cough |
| 26 | 50 | F | Carcinoid | CT-guided FNA | LLL | Chest pain |
| 27 | 49 | F | Carcinoid | CT-guided FNA | LLL | None |
| 28 | 80 | F | Carcinoid | CT-guided FNA | RML | None |

Note—RLL = right lower lobe, FNA = fine-needle aspiration, LLL = left Lower Lobe, RML = right middle lobe, LUL = left upper lobe, RUL = right upper lobe.

**TABLE 2: CT Characteristics**

| Patient No. | Bronchus Affected | Lesion Size (mm) | Contour | Calcification | Density (HU)[a] | Enhancement (HU) | Bronchiectasis | Hyperlucency | Opacity |
|---|---|---|---|---|---|---|---|---|---|
| 1 | Lobar | 17 | Macrolobulated | — | Unknown | — | — | — | Yes |
| 2 | None[b] | 23 | Microlobulated | — | 80 | — | — | — | — |
| 3 | Subsegmental[b] | 15 | Macrolobulated | — | 40 | — | Yes | — | — |
| 4 | Subsegmental[b] | 19 | Macrolobulated | — | 50 | — | — | — | — |
| 5 | Lobar | 17 | Macrolobulated | — | 84 | — | Yes | Yes | — |
| 6 | Lobar | 29 | Smooth | Calcification | 68 | — | Yes | — | — |
| 7 | Left main | 17 | Macrolobulated | — | 100 | — | — | Yes | — |
| 8 | Subsegmental[b] | 17 | Macrolobulated | — | 46 | — | — | — | Yes |
| 9 | Lobar | 51 | Unknown | — | 98 | — | Yes | Yes | — |
| 10 | Left main | 10 | Macrolobulated | — | 75 | — | — | Yes | — |
| 11 | Subsegmental[b] | 12 | Macrolobulated | — | 76 | 68 (8) | — | Yes | — |
| 12 | Subsegmental[b] | 24 | Macrolobulated | Calcification | Unknown[c] | — | — | — | Yes |
| 13 | Subsegmental[b] | 12 | Macrolobulated | — | 78 | 73 (5) | — | — | — |
| 14 | Lobar | 16 | Macrolobulated | — | 71 | — | Yes | — | — |
| 15 | Segmental | 25 | Macrolobulated | Calcification | 60 | 43, 17[d] | Yes | — | Yes |
| 16 | Subsegmental[b] | 12 | Macrolobulated | — | 46 | 43, 3[d] | — | Yes | — |
| 17 | None[b] | 15 | Macrolobulated | — | 46[c] | — | — | — | — |
| 18 | Subsegmental[b] | 13 | Unknown | — | 60[c] | — | Yes | — | Yes |
| 19 | Subsegmental[b] | 15 | Macrolobulated | — | 70 | — | Yes | — | — |
| 20 | Segmental | 25 | Macrolobulated | — | 54 | — | — | Yes | — |
| 21 | Subsegmental[b] | 28 | Macrolobulated | — | 87 | — | — | — | — |
| 22 | Subsegmental[b] | 11 | Macrolobulated | — | 41 | — | Yes | Yes | — |
| 23 | Left main | 13 | Smooth | — | 16 | — | — | Yes | — |
| 24 | Segmental | 13 | Smooth | — | 116[c] | — | — | — | Yes |
| 25 | Lobar | 21 | Macrolobulated | — | 90 | — | — | — | Yes |
| 26 | Subsegmental[b] | 9 | Smooth | — | 57 | 34 (23) | — | — | — |
| 27 | Subsegmental[b] | 14 | Macrolobulated | — | 67 | 45 (22) | — | Yes | — |
| 28 | None[b] | 14 | Macrolobulated | — | 96 | 70 (26) | — | Yes | — |

Note—Dash (—) indicates not present. Data in parentheses are unenhanced values in HU.
[a]Density measurements were obtained after IV contrast administration unless noted otherwise.
[b]Peripheral carcinoid tumor.
[c]Density without IV contrast material (unenhanced studies).
[d]Enhancement determined from two separate CT scans.

# Características em TC

- 12 (43%) centrais e 16 (57%) periféricos
- Diâmetro médio de 17,7 mm (9-51 mm); nos periféricos média de 14  mm (9-28m)
- 22 de 26 (85%) contorno lobulado e 4 de 26 (15%) contorno regular
- Densid.variável (16-116 UH) ; densid média após civ: 64.6 UH; média de realce após civ em 7 d.: 53.4 UH (34-73)
- 3 (11%) calcificações
- 25 das 28 lesões atingiam directamente as vias aéreas; 3, todas periféricas, só apresentavam sinais indirectos
- Hipertransparência pulmonar perif. em 11 (39%) ; bronquiectasias perif. em 9 doentes (32%); opacidade ou atelectasia perif.em 7 ((25%)
- 10 (63%)  dos 16 doentes com lesão periférica tinham pelo menos um achado indirecto de atingimento das v. aéreas.

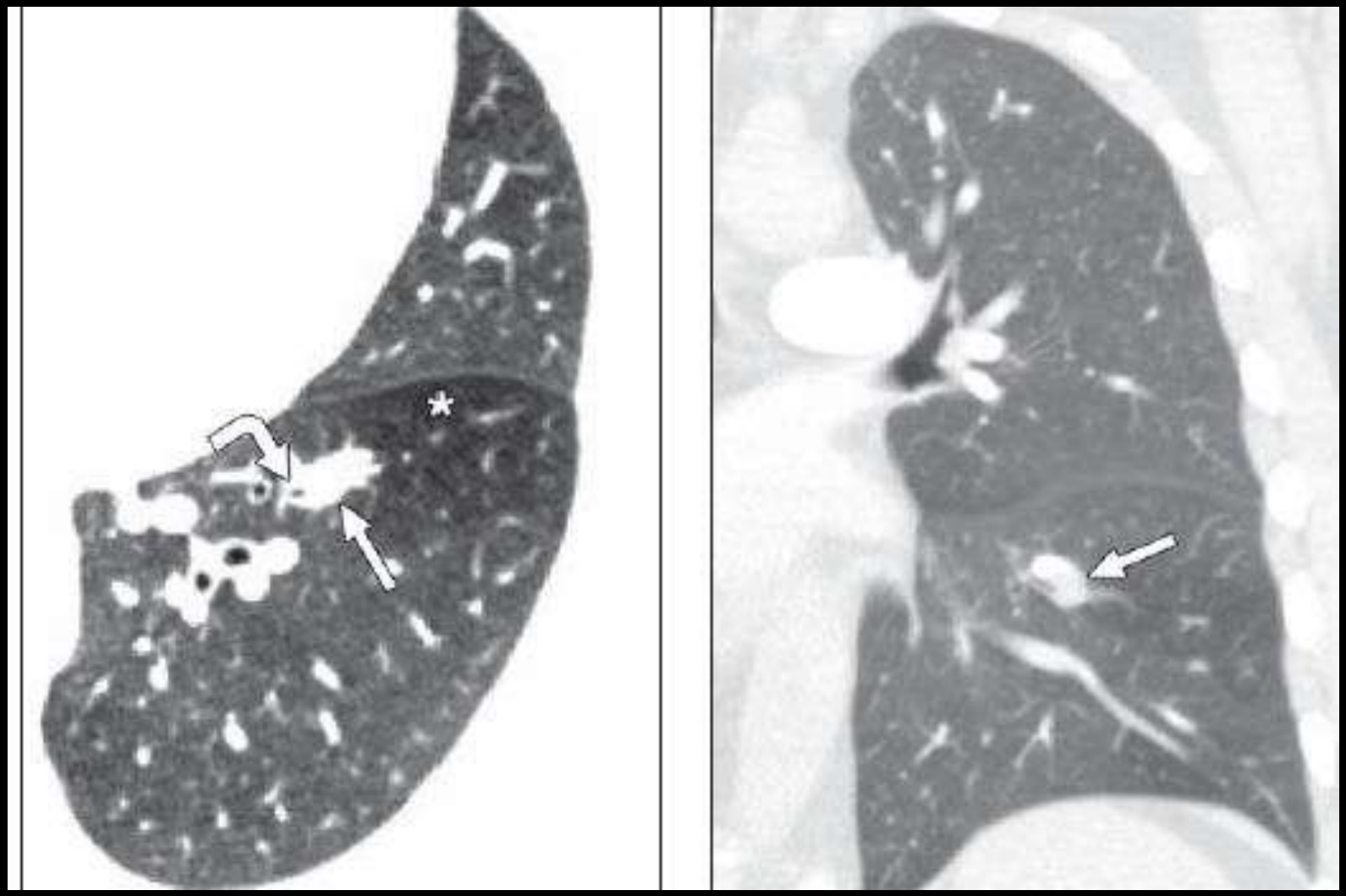

# Discussão

- Maioria das séries - 85% centrais, com sintomatologia obstrutiva, que origina o seu estudo; neste trabalho só 43% são centrais; apenas 52% têm sintomas; 82% das lesões periféricas foram detectadas incidentalmente como NSP
- 86% dos doentes fizeram civ, sendo que o valor médio de densidade das lesões foi de 64,6 UH, com realce médio após civ de 53,4 UH, o que demonstra a sua grande vascularização. De notar que os nódulos benignos sofrem, usualmente, pouco ou nenhum realce após civ
- A reduzida % de nódulos com calcificações, inferior à descrita na literatura, pode ser explicada pela pequena dimensão das lesões

# Discussão

- Os doentes com nódulos periféricos, mostraram alterações directas ou indirectas das pequenas vias aéreas (TCMD com cortes finos), o que não é habitual nos NSP benignos, como o hamartoma e granuloma
- O contorno lobulado estava presente em 85% dos casos, mas a associação a densidade elevada e realce significativo após civ e ainda o atingimento directo ou indirecto das vias aéreas ajuda no diagnóstico diferencial com o hamartoma e granuloma
- 43% dos doentes fizeram cintigrama com octeótrido, só tendo sido positivo o exame em 42% destes doentes, o que se explica pelas pequenas dimensões das lesões

# Discussão

- 14% fizeram PET-CT, sendo o exame negativo em 50%, resultado coincidente com a elevada taxa de falsos negativos descritos na literatura, ao inverso do comportamento dos NSP malignos
- Nos doentes com PET-CT negativo,o elevado realce após civ ajuda no diagnóstico diferencial com NSP benigno, particularmente nos granulomas e hamartomas
- De notar, que há outras pequenas lesões tumorais que se podem localizar em brônquios periféricos, como os hamartomas endobrônquicos e t. de glândulas salivares, mas são muito mais raros que os t. carcinóides

**CONCLUSION.** In our series, primary pulmonary carcinoid tumors presenting as peripheral SPNs were more common than central endobronchial lesions in contrast to the published literature. The CT features of peripheral carcinoid tumors presenting as SPNs that suggest the diagnosis include lobulated nodules of high attenuation on contrast-enhanced CT; nodules that densely enhance with contrast administration; the presence of calcification; subsegmental airway involvement on thin-section analysis; and nodules associated with distal hyperlucency, bronchiectasis, or atelectasis.